BonAlive®
granulat

Kształcenie medyczne | *otolaryngologia, chirurgia twarzowo szczękowa i neurochirurgia*

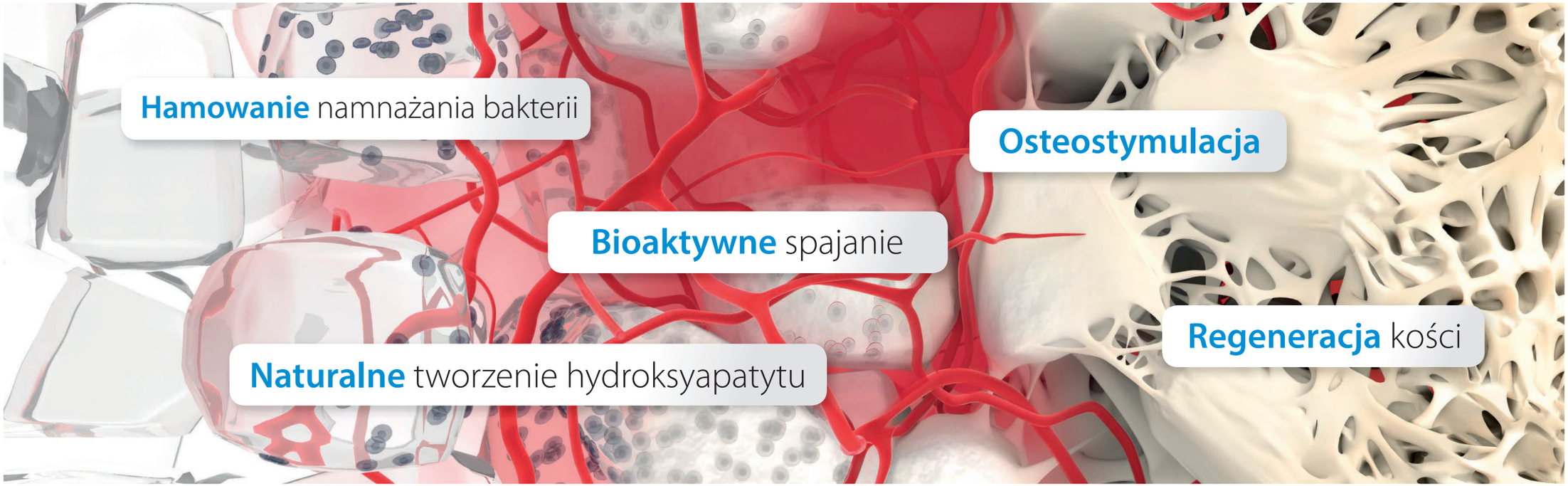

*nieosteoindukcyjność

BonAlive®
BIOMATERIALS LTD

MECHANIZM DZIAŁANIA

Granulat Bonalive (bioaktywne szkło S53P4) to wyrób medyczny klasy III, używany w zabiegach operacyjnych regeneracji kości. Wykazuje on właściwości osteostymulacyjne*, tj. aktywuje geny odpowiedzialne za tworzenie się komórek kościotwórczych, a w konsekwencji kości. Ponadto, wykazuje wyjątkową zdolność do hamowania namnażania się bakterii, przez co stanowi jedyny w swoim rodzaju materiał promujący regenerację kości.

Skład granulatu BonAlive®:

- 53% SiO_2, 23% Na_2O, 20% CaO, 4% P_2O_5

Wskazania do stosowania granulatu BonAlive®:

- Wypełnianie jam kostnych w obszarze twarzowo-szczękowym, w tym kości żuchwy
- Obliteracja zatoki czołowej u pacjentów cierpiących na przewlekłe zapalenie zatok czołowych lub pęknięcia w obszarze kości czołowej
- Obliteracja jamy sutkowej oraz zwężanie jamy nosowej

Hamowanie namnażania się bakterii

W kontakcie z płynami ustrojowymi, szkło bioaktywne uwalnia jony, które alkalizują pH (czyniąc je wysokim) i podwyższają ciśnienie osmotyczne. Udowodniono, ze mechanizm ten skutecznie hamuje namnażanie się bakterii.

Hamowanie namnażania się bakterii

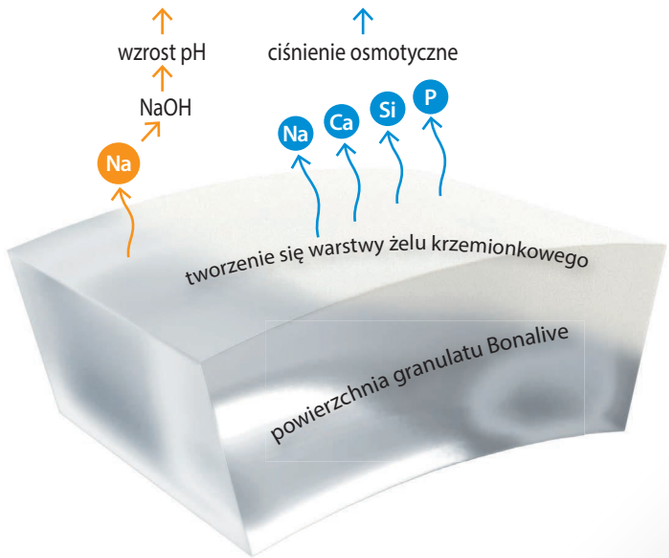

Spajanie kości i osteointegracja

W wyniku reakcji biochemicznych, na powierzchni szkła bioaktywnego tworzy się warstwa żelu krzemionkowego, który przyciąga jony Ca i P, uwolnione wcześniej z granulatu, na skutek czego wytrąca się CaP. Następnie CaP krystalizuje do biozgodnego hydroksyapatytu, który jest nieorganicznym komponentem kości i zębów – z kolei ta nowopowstała, biozgodna powierzchnia wspomaga spajanie kości i osteointegrację.

Formation of Natural Hydroxyapatite

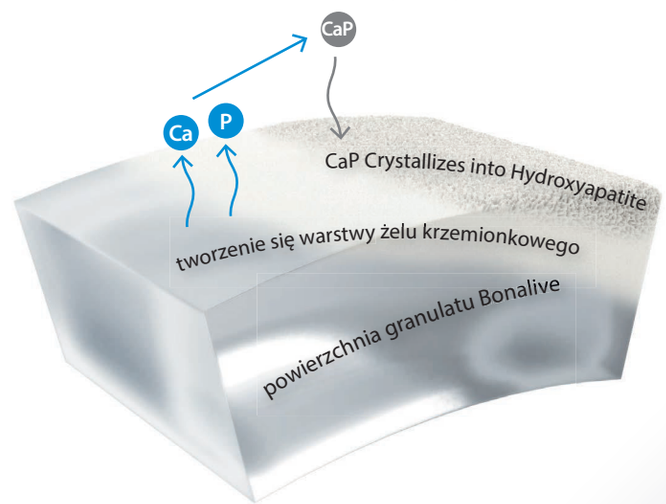

*nieosteoindukcyjność

HAMOWANIE NAMNAŻANIA SIĘ BAKTERII

Jedną z cech wyróżniających granulat BonAlive® jest wykazywana przez niego zdolność do hamowania namnażania się bakterii, którą potwierdzono badaniami in vitro u 50 istotnych klinicznie rodzajów bakterii tlenowych i beztlenowych, oraz niebezpośrednio, tj. poprzez analizę danych pacjentów z ostatnich 15 lat.

Przewlekłe zakażenia kości są ważne z punktu widzenie chirurgicznego ze względu na potencjalną trudność ich zwalczenia oraz konieczności powtórnych operacji. Ponadto, bakterie wykazują coraz większą odporność na antybiotyki, przez co metody nieoparte na antybiotykach mogą być skuteczne w ich zwalczaniu. Skuteczność granulatu Bonalive w zwalczaniu bakterii odpornych na metycylinę (MR) szczepu *Pseudomonas aeruginosa, Staphylococcus aureus* (MRSA), *Staphylococcus epidermidis* (MRSE) została udowodniona klinicznie.

Mechanizm

Działanie granulatu BonAlive® hamujące wzrost bakterii opiera się na działaniu dwu równoczesnych procesach odbywających się, gdy szkło bioaktywne reaguje z płynami ustrojowymi.

1. Z powierzchni szkła bioaktywnego wytrąca się sód, powodując wzrost pH, tj. alkalizuje on otoczenie, czyniąc je niekorzystnym dla bakterii.

2. Uwolnione jony Na, Ca, Si oraz P przyczyniają się do wzrostu koncentracji soli, a przez to i ciśnienia osmotycznego, co uniemożliwia namnażanie się bakterii.

Powyższe mechanizmy skutecznie hamują przyleganie bakterii do powierzchni granulatu i jego kolonializację.

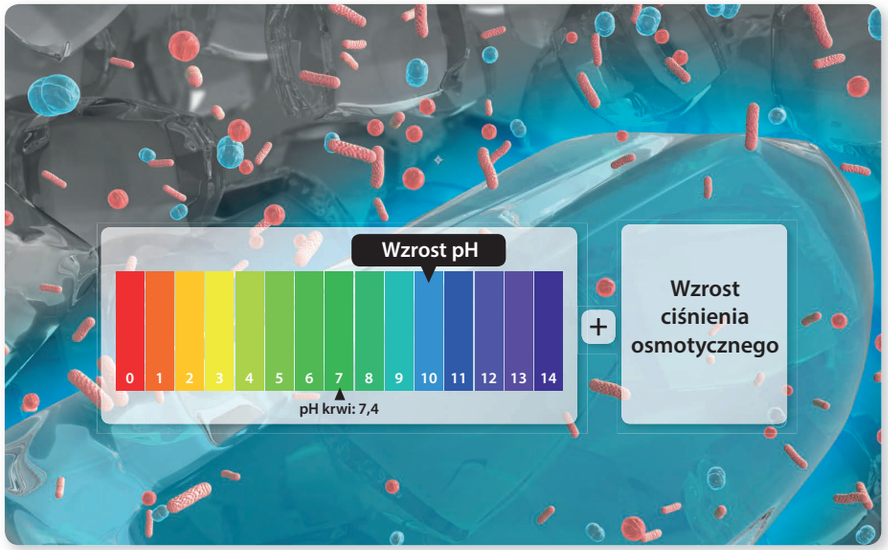

Piśmiennictwo

Antibiofilm Agents Against MDR Bacterial Strains: Is Bioactive Glass BAG-S53P4 Also Effective? Bortolin M, De Vecchi E, Romanò CL, Toscano M, Mattina R and Drago L. J Antimicrob Chemother. 2016 Jan;71(1):123-7.
Antimicrobial Activity and Resistance Selection of Different Bioglass S53P4 Formulations Against Multidrug Resistant Strains. Drago L, De Vecchi E, Bortolin M, Toscano M, Mattina R and Romanò CL. Future Microbiol. 2015;10(8):1293-9.
***In Vitro* Antibiofilm Activity of Bioactive Glass S53P4.** Drago L, Vassena C, Fenu S, De Vecchi E, Signori V, De Francesco R, Romanò CL. Future Microbiol. 2014;9(5):593-601.
Antibacterial Effects and Dissolution Behavior of Six Bioactive Glasses. Zhang D, Leppäranta O, Munukka E, Ylänen H, Viljanen MK, Eerola E, Hupa M, Hupa L. J Biomed Mater Res. 2010;93A(2):475-483.
Bactericidal Effects of Bioactive Glasses on Clinically Important Aerobic Bacteria. Munukka E, Leppäranta O, Korkeamäki M, Vaahtio M, Peltola T, Zhang D, Hupa L, Ylänen H, Salonen JI, Viljanen MK, Eerola E. J Mater Sci: Mater Med. 2008;19(1):27-32.
Antibacterial Effect of Bioactive Glasses on Clinically Important Anaerobic Bacteria *In Vitro*. Leppäranta O, Vaahtio M, Peltola T, Zhang D, Hupa L, Ylänen H, Salonen JI, Viljanen MK, Eerola E. J Mater Sci: Mater Med. 2008;19(2):547-551.
In Situ pH within Particle Beds of Bioactive Glasses. Zhang D, Hupa M, Hupa L. Acta Biomaterialia. 2008;4(5):1498-1505.
Factors Controlling Antibacterial Properties of Bioactive Glasses. Zhang D, Munukka E, Hupa L, Ylänen H, Viljanen MK, Hupa M. Key Engineering Materials. 2007;330-332:173-176.
Comparison of Antibacterial Effect on Three Bioactive Glasses. Zhang D, Munukka E, Leppäranta O, Hupa L, Ylänen H, Salonen J, Eerola E, Viljanen MK, Hupa M. Key Engineering Materials. 2006;309-311:345-348.
Interactions Between the Bioactive Glass S53P4 and the Atrophic Rhinitis-Associated Microorganism *Klebsiella Ozaenae*. Stoor P, Söderling E, Grenman R. J Biomed Mater Res. 1999;48(6):869-874.
Antibacterial Effects of a Bioactive Glass Paste on Oral Micro-Organisms. Stoor P, Söderling E, Salonen JI. Acta Odontol Scand. 1998;56(3):161-165.
Interactions Between the Frontal Sinusitis-Associated Pathogen *Heamophilus Influenzae* and the Bioactive Glass S53P4. Stoor P, Söderling E, Andersson OH, Yli-Urpo A. Bioceramics. 1995;8:253-258.

Wysoka skuteczność

Granulat BonAlive® w sposób efektywny hamuje namnażanie się więcej niż 50 rodzajów bakterii (w tym bakterii *MRSA* czy *MRSE*)

Bakterie gram-dodatnie

- *Bacillus cereus*
- *Bifidobacterium adolescentis*
- *Clostridium difficile*
- *Clostridium perfringens*
- *Clostridium septicum*
- *Corynebacterium ulcerans*
- *Enerobacter cloacae*
- *Enterococcus faecalis*
- *Enterococcus faecium*
- *Eubacterium lentum*
- *Listeria monocytogenes*
- *Micrococcus sp.*
- *Mycobacterium tuberculosis*
- *Peptostreptococcus anaerobius*
- *Peptostreptococcus magnus*
- *Propionibacterium acnes*
- *Propionibacterium propionicus*
- *Staphylococcus aureus*
- *Staphylococcus epidermidis*
- *Staphylococcus hominis*
- *Staphylococcus lugdunensis*
- *Streptococcus agalactiae*
- *Streptococcus mutans*
- *Streptococcus pneumoniae*
- *Streptococcus pyogenes*
- *Streptococcus sanguis*

Bakterie gram-dodatnie

- *Acinetobacter baumannii*
- *Bacteroides fragilis*
- *Bacteroides thetaiotaomicron*
- *Chryseobacterium (former Flavobacterium) meningosepticum*
- *Enterobacter aerogenes*
- *Enterobacter amnigenus*
- *Escherichia coli*
- *Fusobacterium necrophorum*
- *Fusobacterium nucleatum*
- *Haemophilus influenzae*
- *Klebsiella pneumoniae*
- *Moraxella catarrhalis*
- *Neisseria meningitidis*
- *Pasteurella multocida*
- *Porphyromonas gingivalis*
- *Prevotella intermedia*
- *Prevotella melaninogenica*
- *Proteus mirabilis*
- *Pseudomonas aeruginosa*
- *Salmonella typhimurium*
- *Shigella sonnei*
- *Veillonella parvula*
- *Yersinia enterocolitica*

Bakterie odporne na metycylinę

- *Pseudomonas aeruginosa*
- *Staphylococcus aureus (MRSA)*
- *Staphylococcus epidermidis (MRSE)*

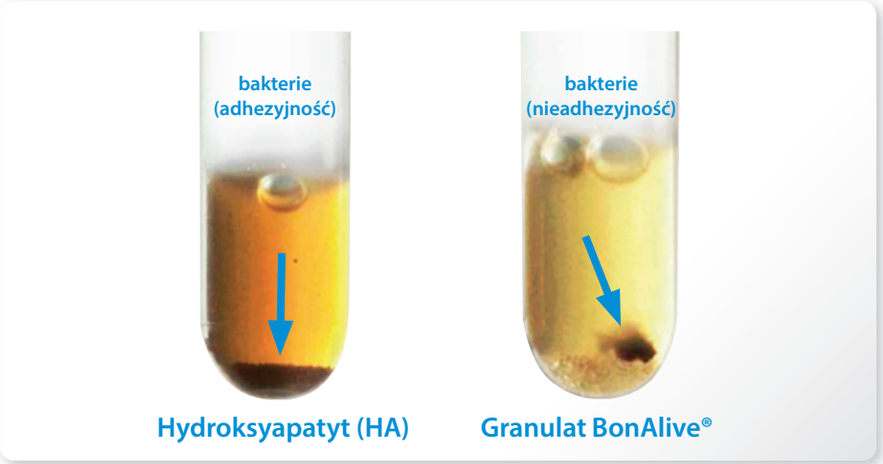

Stoor P. et al. 1996

Testy ze znaczoną bakterią *Porphyromonas gingivalis*, pokazujące, iż bakterie nie mogą przylegać i namnażać się na powierzchni granulatu BonAlive®.

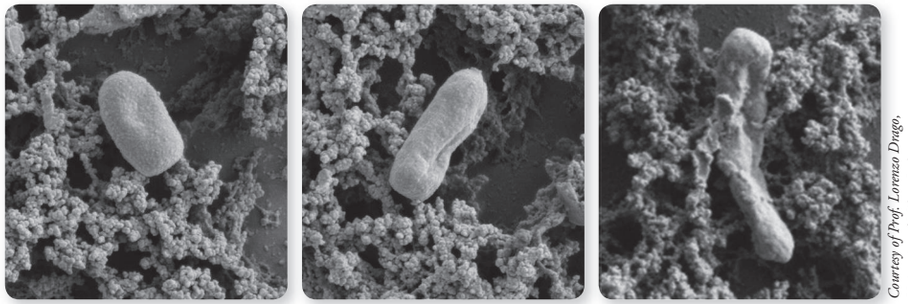

Courtesy of Prof. Lorenzo Drago, University of Milan, Italy

Na powyższych zdjęciach pokazano wpływ S53P4 na bakterie szczepów *Staphylococcus aureus, Klebsiella pneumoniae and Acinetobacter baumannii*, odporne na metycylinę. Hamowanie namnażania się bakterii przejawia się jako zmiany w morfologii bakterii, deformację jej komórek oraz tworzenie się ubytków w ich błonach komórkowych.

OSTEOINTEGRACJA I OSTEOSTYMULACJA*

Produkt osteokondukcyjny działa jak rusztowanie, które pozwala na wzrost kości na jego powierzchni tworząc strukturę trójwymiarową. Granulat BonAlive wykazuje charakter osteokondukcyjny stanowiąc materiał podporowy dla osteoblastów w procesie formowania kości. W rezultacie procesu osteokondukcji obserwuje się tworzenie struktury kości pomiędzy granulkami BonAlive. Ponadto, granulat szkła bioaktywnego okazał się aktywować proces biologiczny, który stymuluje regenerację kości w sposób o wiele lepszy od zwykłych materiałów osteokonduktywnych. Proces ten zdefiniowany jest jako osteostymulacja*.

> ***"Powierzchnia bioaktywnego szkła działa nie tylko przewodząco, ale również wykazuje działanie kościotwórcze poprzez migrację, namnażanie oraz różnicowanie komórek tkanki kostnej"***
>
> Virolainen et al. 1997

1dzień

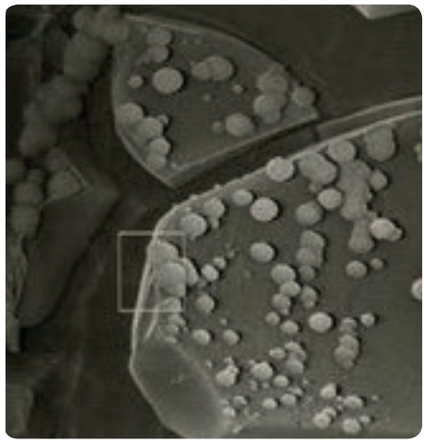

Stopniowo tworzy się hydroksyapatyt na powierzchni BonAlive®.

1 tydzień

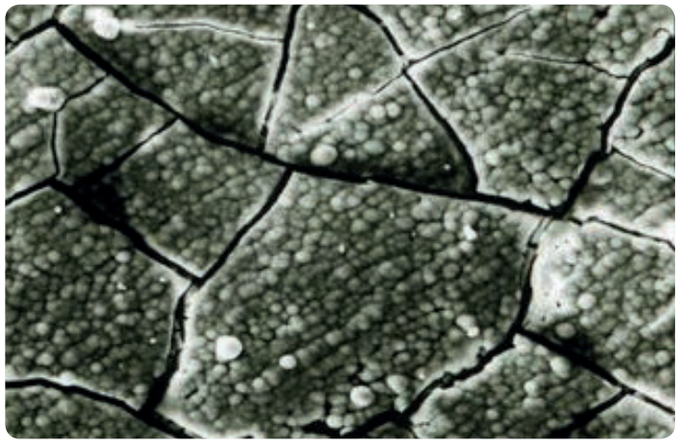

Hydroksyapatyt otacza granulat BonAlive®.

6-12 tygodni

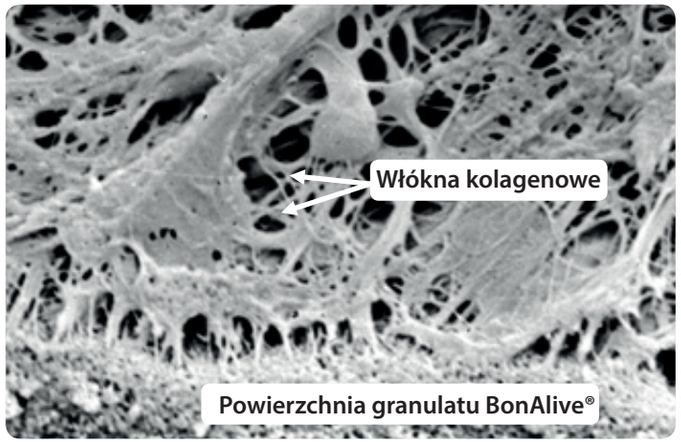

© Turku University Hospital, Finland

Granulat BonAlive® wiąże się z kością i stymuluje jej wzrost (osteostymulacja*).

*nieosteoindukcyjność

Formowanie się naturalnego hydroksyapatytu i osteointegracja.

Bioaktywna powierzchnia granulek BonAlive® charakteryzuje się zdolnością trwałego łączenia do żywej tkanki, ułatwiając wzrost i tworzenie połączeń strukturalnych z otaczającą kością. Formowanie komórek osteogennych, takich jak osteoblasty i osteoklasty, jest stymulowane przez uwalnianie Si i Ca z powierzchni naturalnego hydroksyapatytu. Wszystko to inicjuje proces formowania się kości.

Aktywne warstwy granulatu BonAlive®

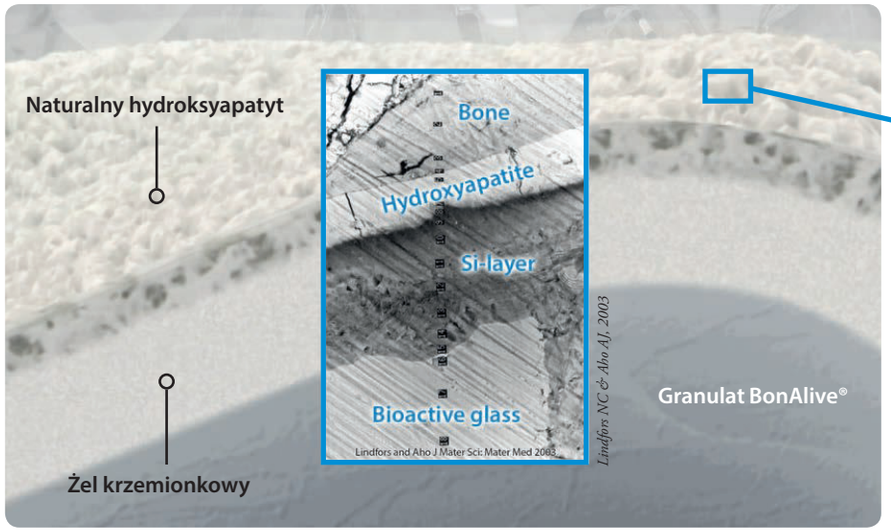

Ilustracja pokazująca powierzchnię aktywną bioaktywnego szkła BonAlive®.

Warstwa naturalnego hydroksyapatytu na powierzchni BonAlive®



Zdjęcie ze skaningowego mikroskopu elektronowego (powiększenie x10 000) przedstawiające powierzchnię przypominającą strukturę mineralną kości.

Piśmiennictwo

Genetic Design of Bioactive Glass. Hench L. J Eur Cer Soc. 2009;29:1257-1265.
Molecular Basis for Action of Bioactive Glasses as Bone Graft Substitute. Välimäki VV, Aro HT. Scand J Surg. 2006;95(2):95-102.
Intact Surface of Bioactive Glass S53P4 is Resistant to Osteoclastic Activity. Wilson T, Parikka V, Holmbom J, Ylänen H, Penttinen R. J Biomed Mater Res. 2005;77A(1):67-74.
Granule Size and Composition of Bioactive Glasses Affect Osteoconduction in Rabbit. Lindfors NC, Aho AJ. J Mater Sci: Mater Med. 2003;14(4):265-372.
Histomorphometric and Molecular Biologic Comparison of Bioactive Glass Granules and Autogenous Bone Grafts in Augmentation of Bone Defect Healing. Virolainen P, Heikkilä J, Yli-Urpo A, Vuorio E, Aro HT. J Biomed Mater Res. 1997;35(1):9-17.
Long Term Behaviour of Bioactive Glass Cone and Granules in Rabbit Bone. Heikkila JT, Salonen H, Yli-Urpo A, Aho AJ. Bioceramics. 1996;9:123-126.
Bone Formation in Rabbit Cancellous Bone Defects Filled with Bioactive Glass Granules. Heikkila JT, Aho HJ, Yli-Urpo A, Happonen R, Aho AJ. Acta Orthopaedica. 1995;66(5):463-467.

Osteostymulacja*

Mechanizm regeneracji kości przy użyciu bioaktywnego szkła opiera się zarówno na procesach powierzchniowych (warstwa naturalnego hydroksyapatytu) jak i jonowych (uwalnianie Si i Ca). Efekt jest widoczny na poziomie komórkowym, gdzie poprzez aktywację genową, następuje rozpoczęcie kaskady tworzenia komórek kościotwórczych. I właśnie ten aktywny udział w osteogenezie został zdefiniowany jako osteostymulacja*. W badaniach in vitro i próbach przedklinicznych udowodniono, że granulat Bonalive® wykazuje działanie osteostymulujące*.

Granulat BonAlive® odgrywa aktywną rolę w:

- pobudzaniu wzrostu i różnicowania osteoblastów,
- aktywizacji osteoblastów do stymulacji tworzenia struktury kości,
- aktywacji genów specyficznych komórek osteogennych, będąca wynikiem uwalniania jonów z warstwy naturalnego HA.

Definicja osteostymulacji*

"Aktywacja genów odpowiedzialnych za tworzenie się kości w komórkach osteogennych."

Histologia 3 miesiące po operacji

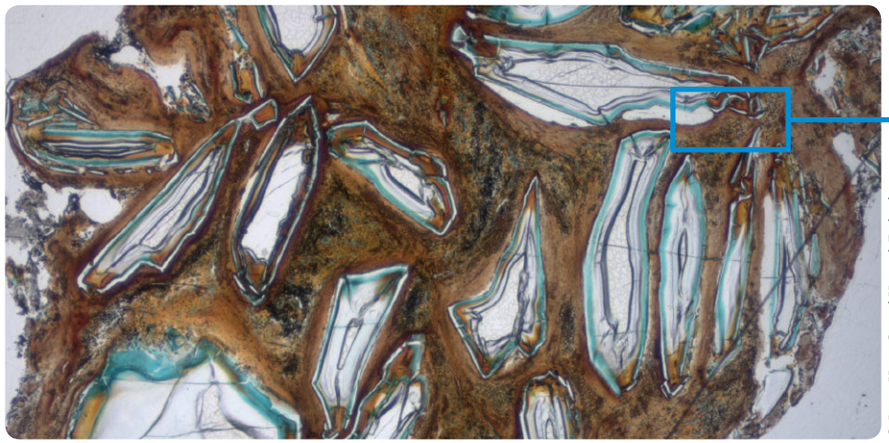

© Päijät-Häme Central Hospital, Finland

Histologiczny wycinek (grubość 20um) z jamy sutkowej pobrany (biopsja) 3 miesiące po implantacji.

Stymulacja formowania się tkanki

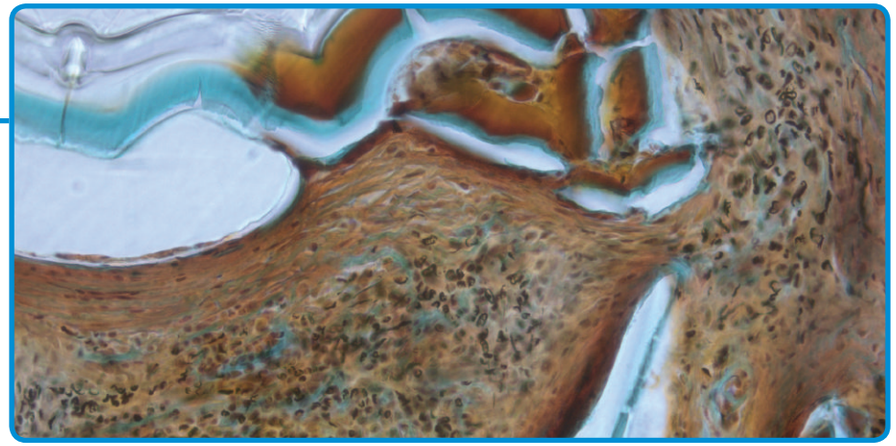

Naturalna warstwa hydroksyapatytu, która została utworzona na granulacie BonAlive® działa przewodząco i stymuluje tworzenie nowej tkanki w obliterowanym. W obrazie mikroskopowym można wyraźnie zaobserwować formowanie tkanki wokół granulek BonAlive®.

Piśmiennictwo

Molecular Basis for Action of Bioactive Glasses as Bone Graft Substitute. Välimäki VV, Aro HT. Scand J Surg. 2006;95(2):95-102.
Osteoblast Differentiation of Bone Marrow Stromal Cells Cultured on Silica Gel and Sol-Gel-Derived Titania. Dieudonné SC, van den Dolder J, de Ruijter JE, Paldan H, Peltola T, van 't Hof MA, Happonen RP, Jansen JA. Biomaterials. 2002;23(14):3041-3051.
Histomorphometric and Molecular Biologic Comparison of Bioactive Glass Granules and Autogenous Bone Grafts in Augmentation of Bone Defect Healing. Virolainen P, Heikkilä J, Yli-Urpo A, Vuorio E, Aro HT. J Biomed Mater Res. 1997;35(1):9-17.

**nieosteoindukcyjność*

EFEKT OPTYCZNY

Szkło bioaktywne jest nieprzezroczyste, co stanowi jego ważną zaletę, ponieważ pozwala uwidocznić granulat BonAlive w diagnostyce obrazowej w trakcie operacji oraz w okresie pooperacyjnym, dla celów diagnozy procesu gojenia.

Przedstawione materiały obrazują obszar wyrostka sutkowatego do obliteracji celem wykrycia pozostałości po perlaku. Jest to możliwe, ponieważ granulat BonAlive® daje zupełnie inny obraz w CT i MRI niż perlak. Biała strzałka wskazuje miejsce wypełnione granulatem BonAlive®.

Zdjęcie CT

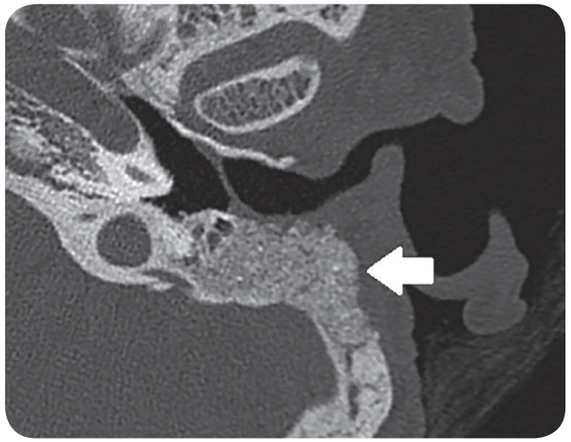

T1-WI

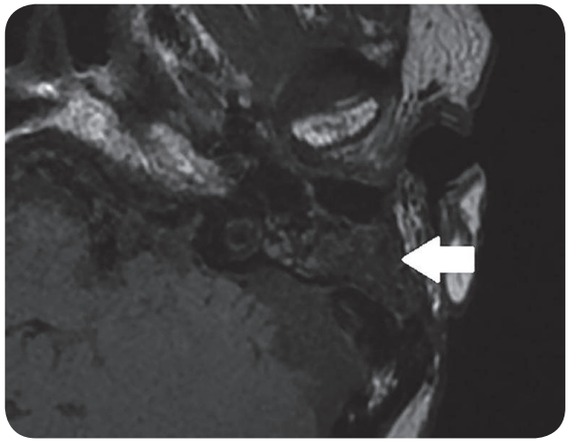

T2-WI

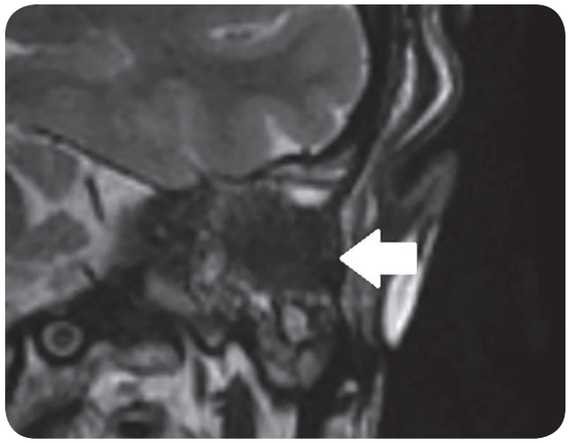

Post-Contrast T1-WI

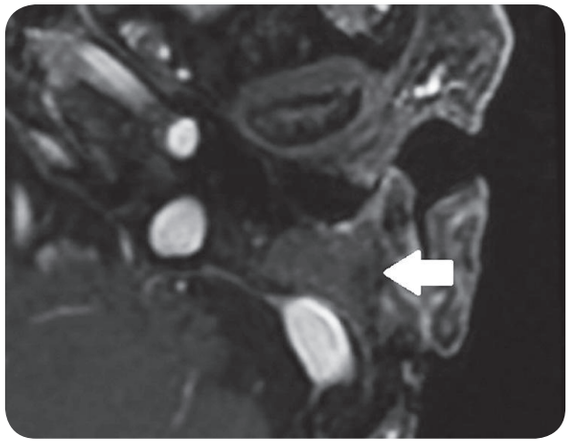

1 rok po operacji Non-EPI-DW MRI

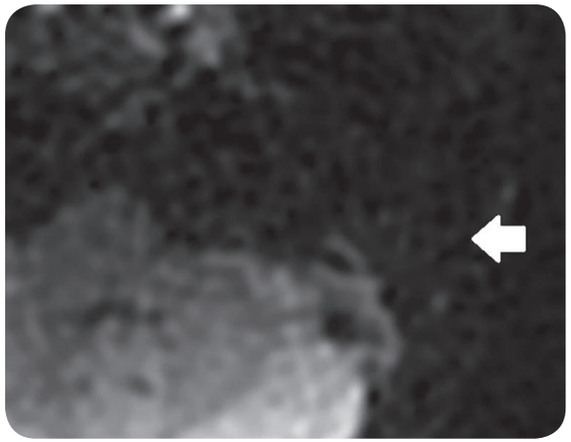

Courtesy of Dr. Bernardeschi and Prof. Sterkers Pitié-Salpetrière Hospital, France

CHIRURGIA WYROSTKA SUTKOWEGO

Tympanoplastyka otwarta (ang. canal wall down, CWD) wiąże się z uciążliwym procesem leczenia pooperacyjnego. Do wad tej techniki zalicza się potrzebę częstego czyszczenia jamy bębenkowej z gromadzących się w niej zanieczyszczeń oraz występowanie infekcji – czynniki te utrudniają korzystanie z aparatów słuchowych. Istnieje możliwość ewentualnego wykonywania operacji rewizyjnych, mających na celu wyeliminować powstałe nadkażenie: polegają one na zmniejszeniu lub usunięciu szczytu wyrostka sutkowatego.

Szereg długoterminowych badań wykazało, iż istnieje możliwość obliteracji jamy sutkowej granulatem BonAlive® w przypadkach występowania przewlekłych infekcji tego obszaru oraz problemów z jego czyszczeniem. Granulat BonAlive® od ponad 15 lat jest z powodzeniem używany do obliteracji jamy sutkowej. Niewątpliwą i unikatową zaletą granulatu Bonalive przy obliteracji jamy sutkowej z przewlekłym nadkażeniem jest jego zdolność do hamowania namnażania się bakterii oraz uleganie powolnej resorpcji. Ponadto, ostoestymulacyjne właściwości granulatu BonAlive® wspierają rekonstrukcję tkanek w obliterowanej jamie.

Wskazanie dla granulatu BonAlive®

- Obliteracja jamy sutkowej

Piśmiennictwo

Mastoid Cavity Obliteration with Bioactive Glass Granules. Schimanski G, Schimanski E. In: Recent Advances in Otolaryngology – Head and Neck Surgery. Lalwani A., Pfister M. 2016;5:249-281.

Cutaneous and Labyrinthine Tolerance of Bioactive Glass S53P4 in Mastoid and Epitympanic Obliteration Surgery: Prospective Clinical Study. Bernardeschi D, Nguyen Y, Russo FY, Mosnier I, Ferrary E, Sterkers O. BioMed Research International Volume 2015 (2015), Article ID 242319. (An open access journal.)

Obliteration von Mastoidhöhlen. 30 Jahre Erfahrung mit Empfehlungen zur Operationsstrategie. Schimanski G, Schimanski E. HNO 2015;63:538-545.

Bioactive Glass S53P4 in Mastoid Obliteration Surgery for Chronic Otitis Media and Cerebrospinal Fluid Leakage. Sarin J, Grenman R, Aitasalo K, Pulkkinen J. Annals of Otology, Rhinology & Laryngology. 2012;121:563-569.

Mastoidectomy Cavity Obliteration with Bioactive Glass: A Pilot Study. Silvola JT. Otolaryngology – Head and Neck Surgery. 2011;145(2):96-97.

Bioactive Glass S53P4 in the Filling of Cavities in the Mastoid Cell Area in Surgery for Chronic Otitis Media. Stoor P, Pulkkinen J, Grenman R. Ann Otol Rhinol Laryng. 2010;119(6):377-382.

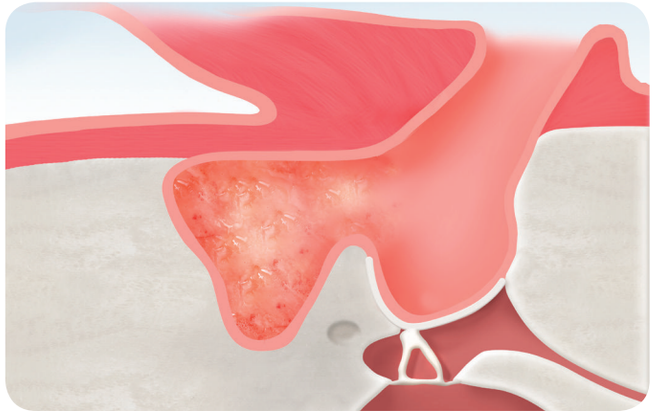

Radykalna mastoidektomia

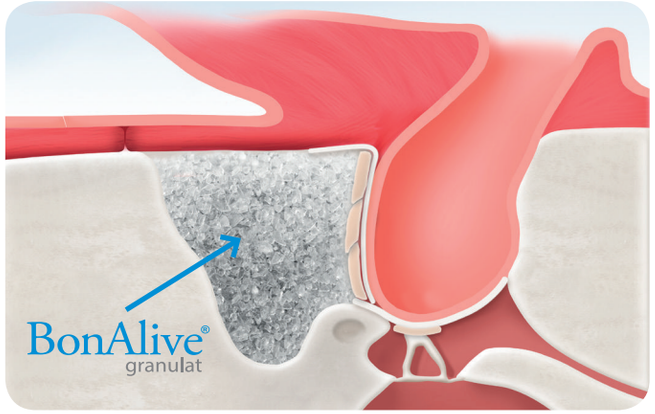

Jama sutkowa po obliteracji granulatem BonAlive®

*nieosteoindukcyjność

Obliteracja wyrostka sutkowatego z wykorzystaniem granulatu BonAlive®

1

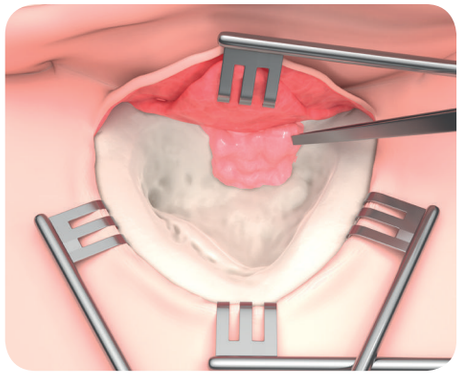

Wykonanie cięcia skórnego zausznego w odległości 1cm od rowka zamałżowinowego. Uniesienie skóry nad jamą sutkową celem plastyki skóry tylnej ściany przewodu słuchowego.

Wygładzenie krawędzi i oczyszczenie jamy diamentową frezarką.

2

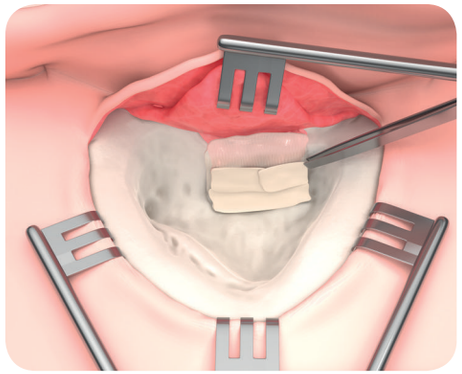

Przyłożenie fragmentów chrząstki do tylnej ściany jamy, na ścianę przewodu słuchowego. Chrząstka stanowi podporę dla skóry przewodu słuchowego oraz zapobiega przemieszczaniu się granulatu BonAlive® wewnątrz przewodu słuchowego.

W razie potrzeby możliwe jest wykorzystanie powięzi mięśnia skroniowego jako warstwy do dodatkowego obłożenia obszaru między skórą i chrząstką, celem stworzenia dodatkowej podpory dla ściany przewodu słuchowego.

3

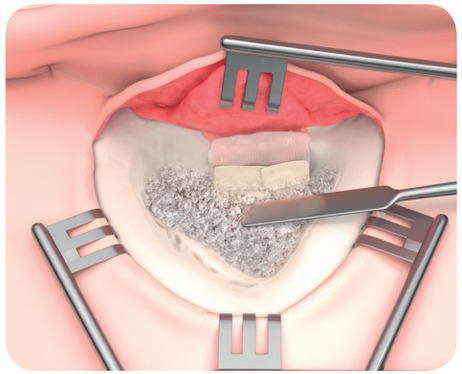

Częściowa obliteracja jamy zwilżonym granulatem BonAlive® ze względu na potrzebę plastyki tamponowania przewodu słuchowego zewnętrznego.

4

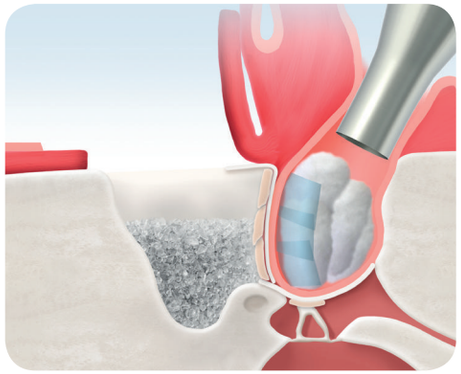

Wykonanie plastyki przewodu słuchowego zewnętrznego, zgodnie z potrzebą. Umieszczenie płytek silikonowych wzdłuż przewodu słuchowego zewnętrznego i umieszczenie tamponu, mającego wesprzeć ścianę przewodu słuchowego.

5

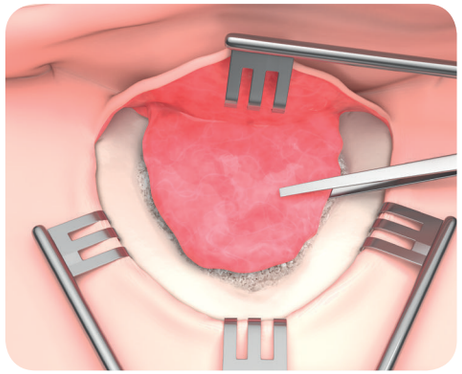

Wypełnienie wyrostka sutkowatego zwilżonym granulatem BonAlive® do warstwy korowej. Przyłożenie odpowiednich fragmentów chrząstki na powierzchnię granulatu, jeśli fragmenty te są dostępne. Nakrycie granulatu płatem mięśniowo-okostnowym i zaszycie nacięcia.

6

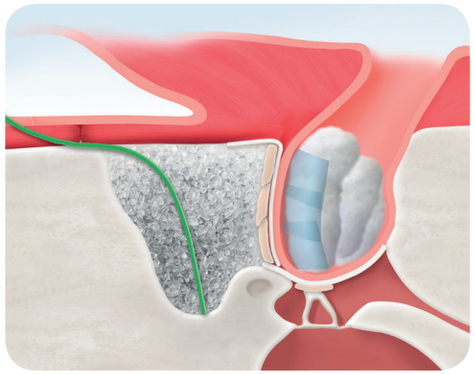

Praktyka kliniczna pokazuje, iż zmniejszenie obrzęku z naciekiem? i odprowadzenie zbędnego płynu możliwe jest za pomocą drenów wykorzystujących podciśnienie, umieszczonych w obszarze wypełnionym granulatem BonAlive®. Po kilku dniach od operacji dren jest usuwany, a ujemne ciśnienie wyrównuje się w ciągu następnych 8-10 godzin.

OPERACJA ŻUCHWY

Wiele długofalowych badań, przeprowadzanych w okresie 10-letnim po wykonanej obliteracji, tj. podczas wizyt kontrolnych pacjentów wykazały, iż wypełnianie ubytków obszaru czaszkowo-szczękowego granulatem BonAlive® daje wspaniałe rezultaty kliniczne. Obliteracje, do których wykorzystuje się granulat BonAlive®, dotyczą głównie zagłębień po nowotworach łagodnych, miejsc po obustronnej strzałkowej osteotomii gałęzi żuchwy oraz złamań czołowo-oczodołowo-nosowych. Wykorzystanie granulatu BonAlive® daje określone korzyści, ze względu na to, iż przybierają one formę ciała stałego – dzięki temu mają zdolność do oddziaływania na ubytek w kości. Każda z granulek w BonAlive® skutecznie utrzymuje stałą objętość, tj. nie kurczy ani nie poszerza się. Regeneracja kości z udziałem granulatu przebiega równomiernie, w oparciu o stymulację reprodukcji kości, tj. osteostymulację*.

Courtesy of Dr. Patricia Soor Helsinki University Hospital, Finland

Wskazania do stosowania BonAlive®

Wypełnianie jam kostnych w obszarze twarzowo-szczękowym, w tym kości żuchwy.

Piśmiennictwo

Bioactive Glass Granules as a Bone Adjunctive Material in Maxillary Sinus Floor Augmentation. Turunen T, Peltola J, Yli-Urpo A, Happonen RP. Clin Oral Implants Res. 2004;15(2)135-141.

Augmentation of the Maxillary Sinus Wall Using Bioactive Glass and Autologous Bone. Turunen T, Peltola J, Kangasniemi I, Jussila J, Uusipaikka E, Yli-Urpo A, Happonen R-P. Bioceramics.1995;Vol.8:259-264.

Bioactive Glass in Dentistry. Salonen J, Arjasmaa M, Tuominen U, Behbehani MJ, Zaatar EI. J Minim Interv Dent. 2009;2(4).

Bioactive Glass Granules and Polytetrafluoroethylene Membrane in the Repair of Bone Defects Adjacent to Titanium and Bioactive Glass Implants. Turunen T, Peltola J, Makkonen T, Helenius H, Yli-Urpo A. J Mater Sci Mater Med. 1998Jul;9(7):403-407.

Bioactive Glass and Calcium Carbonate Granules as Filler Material Around Titanium and Bioactive Glass Implants in the Medullar Space of the Rabbit Tibia. Turunen T, Peltola J, Helenius H, Yli-Urpo A, Happonen RP. Clin Oral Implants Res. 1997Apr;8(2):96-102.

**nieosteoindukcyjność*

Wypełnienie przestrzeni po torbieli pęcherzykowej w żuchwie

Pacjent: Kobieta (30 lat) z torbielą pęcherzykową.

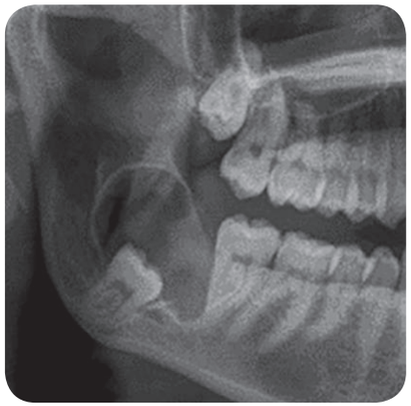

Zdjęcie RTG z uwidocznioną torbielą przy całkowitym braku tylnej części podbudowy kostnej drugiego trzonowca.

Chirurgiczna ekstrakcja zęba mądrości wraz z torbielą (20*15*30 mm). Nerw zębodołowy dolny odsłonięto i nakryto błoną kolagenową.

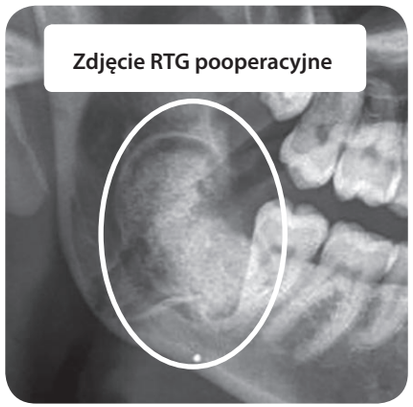

Zabieg: Wypełnienie ubytku granulatem BonAlive® (0.5-0.8 mm) w ilości 6cc.

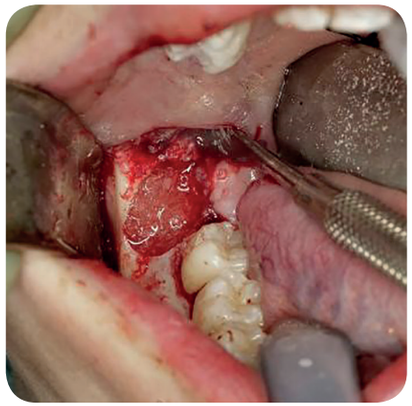

Zachowano drugiego trzonowca i wypełniono ubytek 6 cc granulatu BonAlive®.

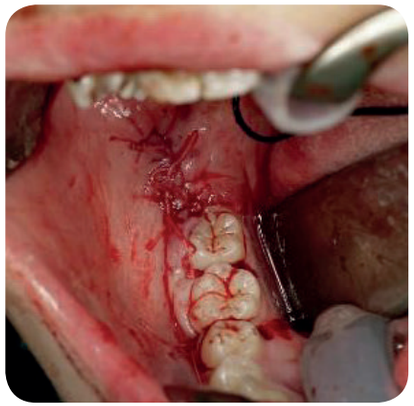

Ubytek wypełniono granulatem BonAlive® (0.5-0.8 mm) w ilości 6 cc i nakryto błoną kolagenową. Ranę zamknięto.

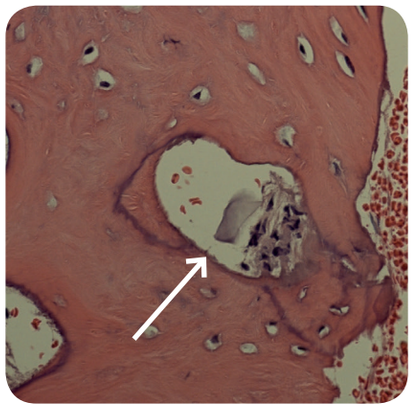

Courtey of Dr. Patricia Stoor Helsinki University Hospital, Finland

Histologiczny wycinek z obszaru implantacji BonAlive® 2 lata po zabiegu. Strzałka wskazuje resztkowe ślady granulatu BonAlive® otoczonego przez tkankę kostną.

Rezultat: Po 18 miesiącach od operacji zaobserwowano zagojenie obszaru oraz odbudowę tylnej części podbudowy kostnej.

Obustronna strzałkowa osteotomia gałęzi żuchwy (BSSO)

Pacjent: kobieta (l. 45), stwierdzona retrognacja żuchwy.

Elementy historii choroby: operacja BSSO z 10 mm wysunięciem kości, scalenie kości granulatem BonAlive® (0.5-0.8 mm) w ilości 2.5 cc po każdej ze stron.

Zdjęcie RTG przedoperacyjne, projekcja boczna.

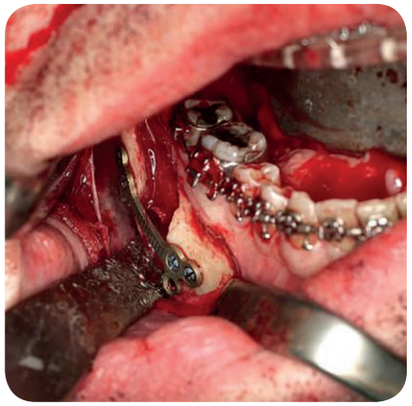

Obraz kliniczny po wykonanej strzałkowej osteotomii gałęzi żuchwy i połączeniu za pomocą płytek oraz śrub monokortykalnych.

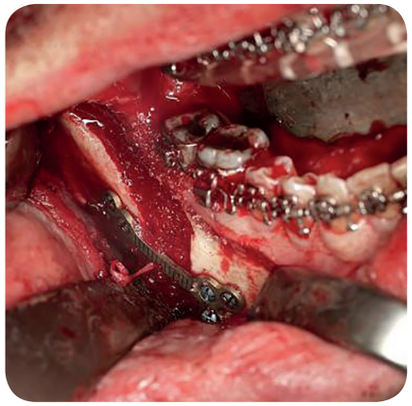

Wypełnienie przestrzeni po osteotomii granulatem BonAlive® i aplikacja kleju tkankowego.

Pooperacyjne zdjęcie RTG pokazujące właściwą pozycję żuchwy.

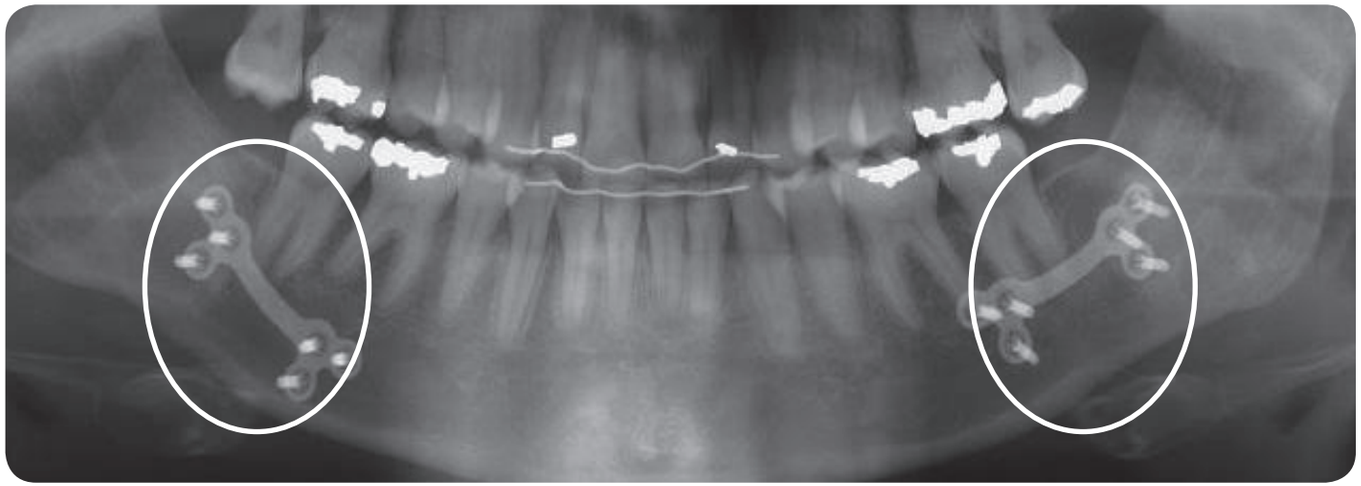

Courtesy of Dr. Patricia Stoor Helsinki University Hospital, Finland

Rezultat: 12 miesięcy po zabiegu kontrola nie wykazała powikłań w zakresie modelowania kształtu żuchwy.

ZATOKA CZOŁOWA I NEUROCHIRURGIA

Większość przypadków chirurgii zatoki czołowej może być wykonana poprzez zabiegi rekonstrukcyjne przewodu lub ujścia zatoki czołowej. Jednakże, w pewnych trudnych przypadkach, niezbędna jest ekspozycja całego obszaru zatoki czołowej. I właśnie obliteracja może być w tym przypadku alternatywą leczenia.

Unikalna funkcja hamowania wzrostu bakterii granulatu BonAlive® daje wyraźne korzyści w obszarach, które są podatne na infekcje w okresie pooperacyjnym.

Wskazanie do stosowania granulatu BonAlive®

- Obliteracja zatoki czołowej na skutek ciężkich, przewlekłych stanów zapalnych lub złamania kości czołowej.

Piśmiennictwo

Bioactive-Glass in Oral and Maxillofacial Surgery. Profeta AC, Huppa C. Craniomaxillofac Trauma Reconstr. 2016 Mar;9(1):1-14.

Clinical Applications of S53P4 Bioactive Glass in Bone Healing and Osteomyelitic Treatment: A Literature Review. van Gestel N.A.P. ,Geurts J., Hulsen D.J.W. ,van Rietbergen B.,1 S. Hofmann S. and Arts J.J. 2015;Article ID 684826. (An open access journal.)

Long-Term Microscopic and Tissue Analytical Findings for 2 Frontal Sinus Obliteration Materials. Peltola M, Aitasalo K, Aho AJ, Tirri T, Suonpaa J. J Oral Maxillofac Surg. 2008;66(8):1699-1707.

Long-Term Tissue Reactions of Three Biomaterials in Craniofacial Surgery. Peltola M, Aitasalo K, Tirri T, Rekola J, Puntala A. Key Engineering Materials. 2008;361-363:1343-1346.

Bioactive Glass Hydroxyapatite in Fronto-Orbital Defect Reconstruction. Aitasalo K, Peltola M. Plast Reconstr Surg. 2007;120(7):1963-1972.

Bioactive Glass S53P4 in Frontal Sinus Obliteration: A Long-Term Clinical Experience. Peltola M, Aitasalo K, Suonpaa J, Varpula M, Yli-Urpo A. Head and Neck. 2006;28(9):834-841.

Bioactive Glass S53P4 in Frontal Sinus Obliteration. A 9-Year Experience. Aitasalo K, Peltola M, Suonpaa J, Yli-Urpo A. Key Engineering Materials. 2001;192-195:877-880.

Obliteration of the Frontal Sinus Cavity with Bioactive Glass. Peltola M, Suonpaa J, Aitasalo K, Varpula M, Yli-Urpo M, Happonen R. Head and Neck. 1998;20(4):315-319.

Behaviour of Bioactive Glass (S53P4) in Human Frontal Sinus Obliteration. Aitasalo K, Suonpaa J, Peltola M, Yli-Urpo A. Bioceramics. 1997;10:429-432.

Bioactive Glass Granules and Plates in the Reconstruction of Defects of the Facial Bones. Suominen E, Kinnunen J. Scand J Plast Reconstr Surg Hand Surg. 1996;30(4):281-289.

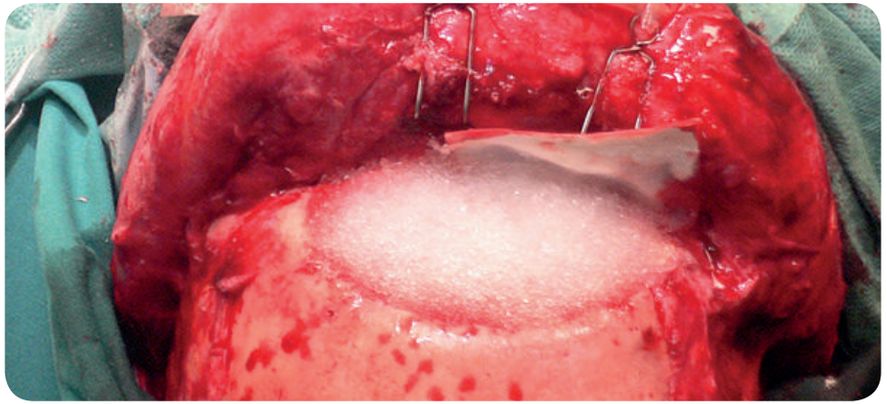

© Turku University Hospital, Finland

Obraz kliniczny obliteracji 30 cc granulatu BonAlive®.

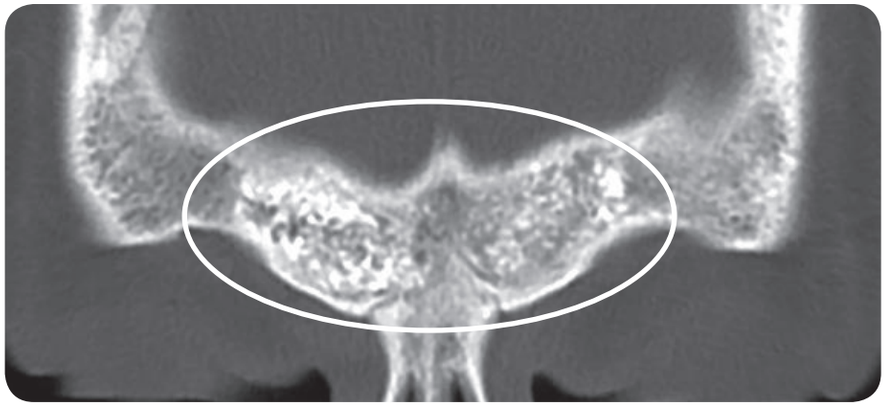

© Turku University Hospital, Finland

Pooperacyjny obraz CT obliterowanej zatoki za pomocą granulatu BonAlive®.

Ostry śluzowiak zatok czołowych

Pacjent: Mężczyzna (l. 59), u którego wykryto narastające rozdęcie kości lewego płata czołowego. Pacjent cierpiał na bóle głowy i podwójne widzenie w lewym oku. Został uderzony przez mały, metalowy fragment lutowia w lewą część płatu czołowego. Przed operacją pacjentowi podawano azytromycynę 500 mg / tydzień i metyloprednizolon w dawce 5 mg / dobę.

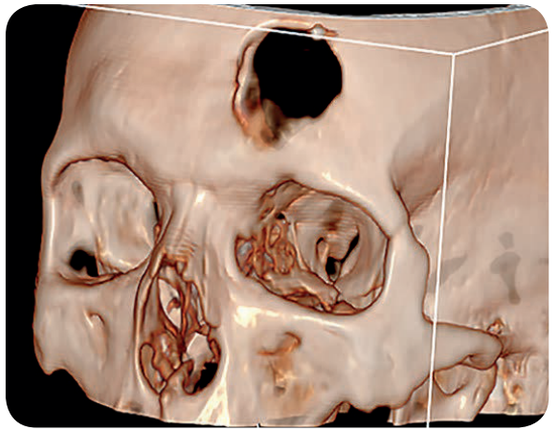

Zdjęcie 3D ukazuje powikłania śluzowiaka w zatoce czołowej, oczodole i płacie czołowym.

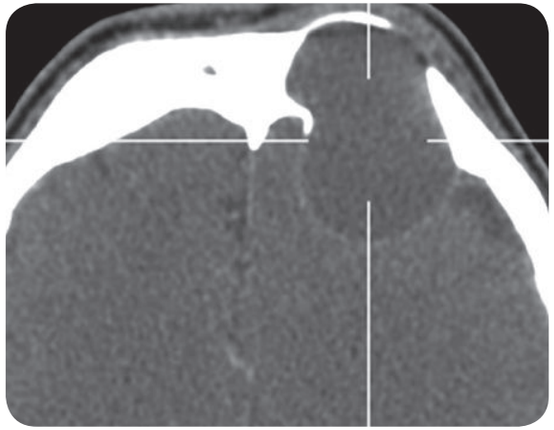

Zdjęcie CT pokazuje śluzowiaka w zatoce czołowej, oczodole i pacie czołowym.

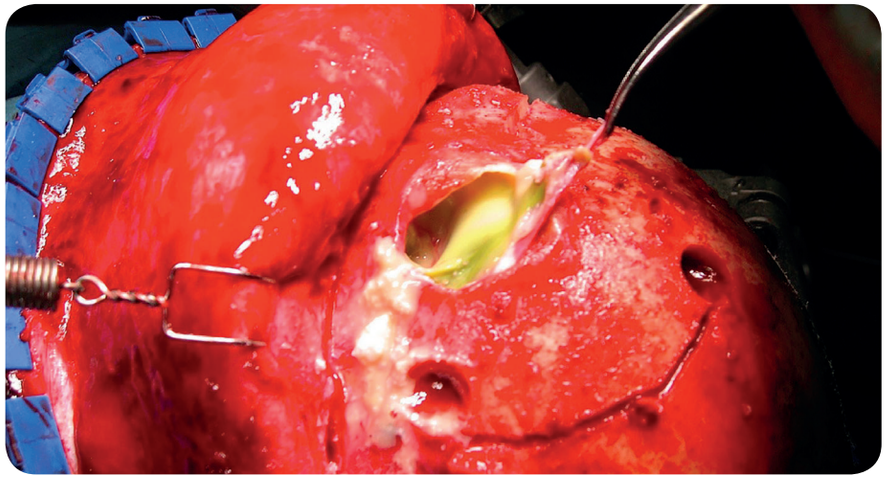

Operacja śluzowiaka polegała na usunięciu dużej ilości wydzieliny ropnej. i dokładnym oczyszczeniu martwiczej tkanki.

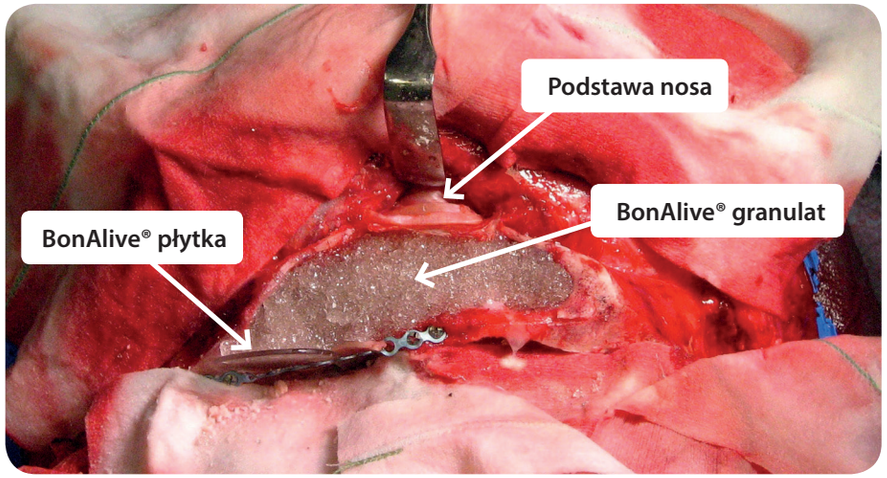

Wypełnianie jamy czołowej 25 cc granulatu BonAlive® i zamknięcie ujścia zatoki czołowej płytką BonAlive®.

Zdjęcie CT po 2 dniach od operacji

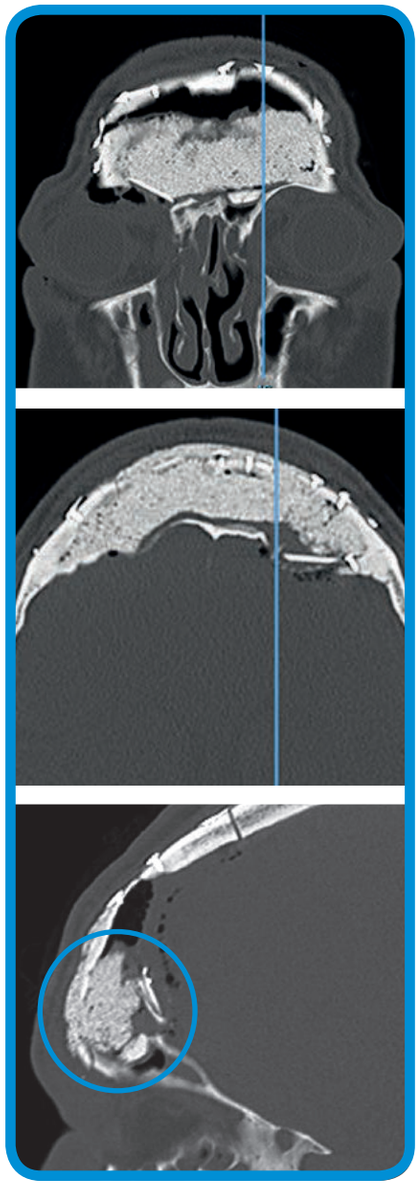

Zdjęcie CT po 2 miesiącach od operacji

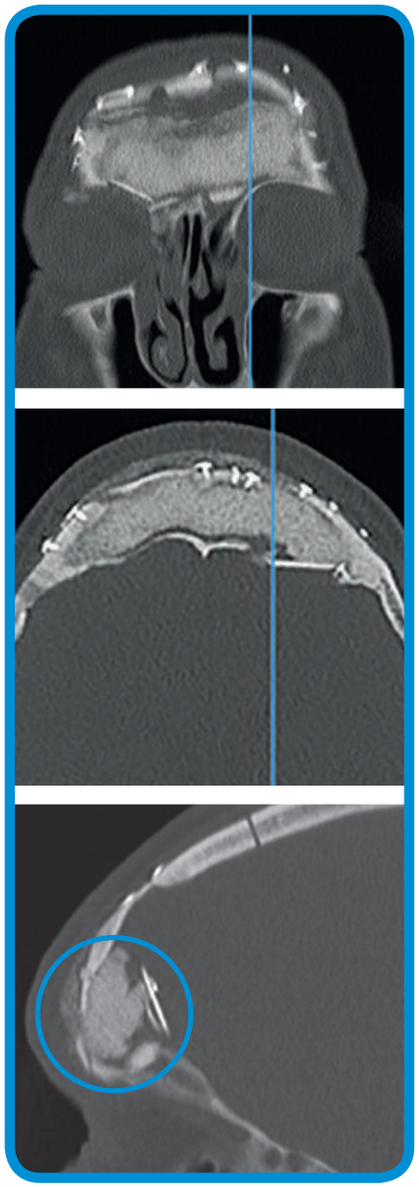

Zdjęcie CT po roku od operacji

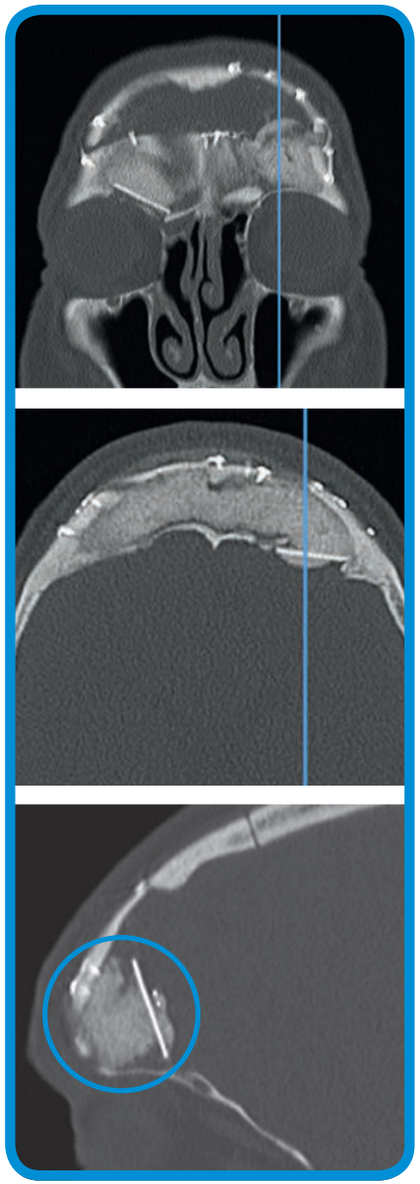

Zdjęcie MRI po 2 latach i 8 miesiącach od operacji

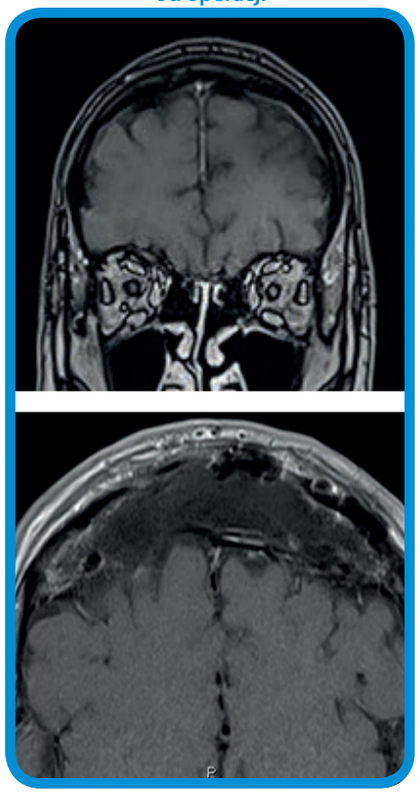

Courtesy of Dr. Janek Frantzén Turku University Hospital, Finland

Rezultat kliniczny: bardzo dobry, powrót do zdrowia po 2 miesiącach. Negatywny wynik testu na obecność bakterii.

Po 5 miesiącach został wykonany planowy zabieg FESS celem poszerzenia kanału zatoki szczękowej.

2 lata i 8 miesięcy po zabiegu pacjent nie odczuwał żadnych dolegliwości i wrócił do pracy. Podczas wykonanych badań MRI nie stwierdzono żadnych infekcji.

PIŚMIENNICTWO

Mechanizm działania (Osteostymulacja*)

Effects of Bioactive Glass S53P4 or Beta-Tricalcium Phosphate and Bone Morphogenetic Protein-2 and Bone Morphogenetic Protein-7 on Osteogenic Differentiation of Human Adipose Stem Cells. Waselau M, Patrikoski M, Juntunen M, Kujala K, Kääriäinen M, Kuokkanen H, Sándor GK, Vapaavuori O, Suuronen R, Mannerström B, von Rechenberg B, Miettinen S. J Tissue Eng. 2012;3(1).

Osteoblast Response to Continuous Phase Macroporous Scaffolds Under Static and Dynamic Culture Conditions. Meretoja VV, Malin M, Seppälä JV, Närhi TO. J Biomed Mater Res. 2008;89A(2):317-325.

Molecular Basis for Action of Bioactive Glasses as Bone Graft Substitute. Välimäki VV, Aro HT. Scand J Surg. 2006;95(2):95-102.

Intact Surface of Bioactive Glass S53P4 is Resistant to Osteoclastic Activity. Wilson T, Parikka V, Holmbom J, Ylänen H, Penttinen R. J Biomed Mater Res. 2005;77A(1):67-74.

Granule Size and Composition of Bioactive Glasses Affect Osteoconduction in Rabbit. Lindfors NC, Aho AJ. J Mater Sci: Mater Med. 2003;14(4):265-372.

Osteoblast Differentiation of Bone Marrow Stromal Cells Cultured on Silica Gel and Sol-Gel-Derived Titania. Dieudonné SC, van den Dolder J, de Ruijter JE, Paldan H, Peltola T, van 't Hof MA, Happonen RP, Jansen JA. Biomaterials. 2002;23(14):3041-3051.

Histomorphometric and Molecular Biologic Comparison of Bioactive Glass Granules and Autogenous Bone Grafts in Augmentation of Bone Defect Healing. Virolainen P, Heikkilä J, Yli-Urpo A, Vuorio E, Aro HT. J Biomed Mater Res. 1997;35(1):9-17.

Bone Formation in Rabbit Cancellous Bone Defects Filled with Bioactive Glass Granules. Heikkila JT, Aho HJ, Yli-Urpo A, Happonen R, Aho AJ. Acta Orthopaedica. 1995;66(5):463-467.

Hamowanie namnażania bakterii

Antibiofilm Agents Against MDR Bacterial Strains: Is Bioactive Glass BAG-S53P4 Also Effective? Bortolin M, De Vecchi E, Romanò CL, Toscano M, Mattina R and Drago L. J Antimicrob Chemother. 2016 Jan;71(1):123-7.

Antimicrobial Activity and Resistance Selection of Different Bioglass S53P4 Formulations Against Multidrug Resistant Strains. Drago L, De Vecchi E, Bortolin M, Toscano M, Mattina R and Romanò CL. Future Microbiol. 2015;10(8):1293-9.

***In Vitro* Antibiofilm Activity of Bioactive Glass S53P4.** Drago L, Vassena C, Fenu S, De Vecchi E, Signori V, De Francesco R, Romanò CL. Future Microbiol. 2014;9(5):593-601.

Antibacterial Effects and Dissolution Behavior of Six Bioactive Glasses. Zhang D, Leppäranta O, Munukka E, Ylänen H, Viljanen MK, Eerola E, Hupa M, Hupa L. J Biomed Mater Res. 2010;93A(2):475-483.

Bactericidal Effects of Bioactive Glasses on Clinically Important Aerobic Bacteria. Munukka E, Leppäranta O, Korkeamäki M, Vaahtio M, Peltola T, Zhang D, Hupa L, Ylänen H, Salonen JI, Viljanen MK, Eerola E. J Mater Sci: Mater Med. 2008;19(1):27-32.

Antibacterial Effect of Bioactive Glasses on Clinically Important Anaerobic Bacteria *In Vitro*. Leppäranta O, Vaahtio M, Peltola T, Zhang D, Hupa L, Ylänen H, Salonen JI, Viljanen MK, Eerola E. J Mater Sci: Mater Med. 2008;19(2):547-551.

In Situ pH within Particle Beds of Bioactive Glasses. Zhang D, Hupa M, Hupa L. Acta Biomaterialia. 2008;4(5):1498-1505.

Factors Controlling Antibacterial Properties of Bioactive Glasses. Zhang D, Munukka E, Hupa L, Ylänen H, Viljanen MK, Hupa M. Key Engineering Materials. 2007;330-332:173-176.

Comparison of Antibacterial Effect on Three Bioactive Glasses. Zhang D, Munukka E, Leppäranta O, Hupa L, Ylänen H, Salonen J, Eerola E, Viljanen MK, Hupa M. Key Engineering Materials. 2006;309-311:345-348.

Interactions Between the Bioactive Glass S53P4 and the Atrophic Rhinitis-Associated Microorganism *Klebsiella Ozaenae*. Stoor P, Söderling E, Grenman R. J Biomed Mater Res. 1999;48(6):869-874.

Antibacterial Effects of a Bioactive Glass Paste on Oral Micro-Organisms. Stoor P, Söderling E, Salonen JI. Acta Odontol Scand. 1998;56(3):161-165.

Interactions Between the Frontal Sinusitis-Associated Pathogen *Heamophilus Influenzae* and the Bioactive Glass S53P4. Stoor P, Söderling E, Andersson OH, Yli-Urpo A. Bioceramics. 1995;8:253-258.

Chirurgia zatok czołowych

Bioactive-Glass in Oral and Maxillofacial Surgery. Profeta AC, Huppa C. Craniomaxillofac Trauma Reconstr. 2016 Mar;9(1):1-14.

Clinical Applications of S53P4 Bioactive Glass in Bone Healing and Osteomyelitic Treatment: A Literature Review. van Gestel N.A.P. ,Geurts J., Hulsen D.J.W. ,van Rietbergen B.,1 S. Hofmann S. and Arts J.J. 2015;Article ID 684826. (An open access journal.)

Long-Term Microscopic and Tissue Analytical Findings for 2 Frontal Sinus Obliteration Materials. Peltola M, Aitasalo K, Aho AJ, Tirri T, Suonpaa J. J Oral Maxillofac Surg. 2008;66(8):1699-1707.

Long-Term Tissue Reactions of Three Biomaterials in Craniofacial Surgery. Peltola M, Aitasalo K, Tirri T, Rekola J, Puntala A. Key Engineering Materials. 2008;361-363:1343-1346.

Bioactive Glass Hydroxyapatite in Fronto-Orbital Defect Reconstruction. Aitasalo K, Peltola M. Plast Reconstr Surg. 2007;120(7):1963-1972.

Bioactive Glass S53P4 in Frontal Sinus Obliteration: A Long-Term Clinical Experience. Peltola M, Aitasalo K, Suonpaa J, Varpula M, Yli-Urpo A. Head and Neck. 2006;28(9):834-841.

Bioactive Glass S53P4 in Frontal Sinus Obliteration. A 9-Year Experience. Aitasalo K, Peltola M, Suonpaa J, Yli-Urpo A. Key Engineering Materials. 2001;192-195:877-880.

Obliteration of the Frontal Sinus Cavity with Bioactive Glass. Peltola M, Suonpaa J, Aitasalo K, Varpula M, Yli-Urpo M, Happonen R. Head and Neck. 1998;20(4):315-319.

Behaviour of Bioactive Glass (S53P4) in Human Frontal Sinus Obliteration. Aitasalo K, Suonpaa J, Peltola M, Yli-Urpo A. Bioceramics. 1997;10:429-432.

Bioactive Glass Granules and Plates in the Reconstruction of Defects of the Facial Bones. Suominen E, Kinnunen J. Scand J Plast Reconstr Surg Hand Surg. 1996;30(4):281-289.

Chirurgia części sutkowej

Mastoid Cavity Obliteration with Bioactive Glass Granules. Schimanski G, Schimanski E. In: Recent Advances in Otolaryngology – Head and Neck Surgery. Lalwani A., Pfister M. 2016;5:249-281.

Cutaneous and Labyrinthine Tolerance of Bioactive Glass S53P4 in Mastoid and Epitympanic Obliteration Surgery: Prospective Clinical Study. Bernardeschi D, Nguyen Y, Russo FY, Mosnier I, Ferrary E, Sterkers O. BioMed Research International. 2015;Article ID 242319. (An open access journal.)

Obliteration von Mastoidhöhlen. 30 Jahre Erfahrung mit Empfehlungen zur Operationsstrategie. Schimanski G, Schimanski E. HNO 2015;63:538-545.

Bioactive Glass S53P4 in Mastoid Obliteration Surgery for Chronic Otitis Media and Cerebrospinal Fluid Leakage. Sarin J, Grenman R, Aitasalo K, Pulkkinen J. Annals of Otology, Rhinology & Laryngology. 2012;121:563-569.

Mastoidectomy Cavity Obliteration with Bioactive Glass: A Pilot Study. Silvola JT. Otolaryngology – Head and Neck Surgery. 2011;145(2):96-97.

Bioactive Glass S53P4 in the Filling of Cavities in the Mastoid Cell Area in Surgery for Chronic Otitis Media. Stoor P, Pulkkinen J, Grenman R. Ann Otol Rhinol Laryng. 2010;119(6):377-382.

Chirurgia stomatologiczna

Bioactive Glass Granules as a Bone Adjunctive Material in Maxillary Sinus Floor Augmentation. Turunen T, Peltola J, Yli-Urpo A, Happonen RP. Clin Oral Implants Res. 2004;15(2)135-141.

Augmentation of the Maxillary Sinus Wall Using Bioactive Glass and Autologous Bone. Turunen T, Peltola J, Kangasniemi I, Jussila J, Uusipaikka E, Yli-Urpo A, Happonen R-P. Bioceramics.1995;Vol.8:259-264.

Bioactive Glass in Dentistry. Salonen J, Arjasmaa M, Tuominen U, Behbehani MJ, Zaatar EI. J Minim Interv Dent. 2009;2(4).

Bioactive Glass Granules and Polytetrafluoroethylene Membrane in the Repair of Bone Defects Adjacent to Titanium and Bioactive Glass Implants. Turunen T, Peltola J, Makkonen T, Helenius H, Yli-Urpo A. J Mater Sci Mater Med. 1998Jul;9(7):403-407.

Bioactive Glass and Calcium Carbonate Granules as Filler Material Around Titanium and Bioactive Glass Implants in the Medullar Space of the Rabbit Tibia. Turunen T, Peltola J, Helenius H, Yli-Urpo A, Happonen RP. Clin Oral Implants Res. 1997Apr;8(2):96-102.

BonAlive®
granulat

1 cc 2.5 cc

Mały aplikator

Ref. No	Rozmiar granulatu	Wielkość opakowania
13110	0.5-0.8 mm (Small)	1 cc
13120	0.5-0.8 mm (Small)	2.5 cc

5 cc 10 cc

Duży aplikator

Ref. No	Rozmiar granulatu	Wielkość opakowania
13130	0.5-0.8 mm (Small)	5 cc
13140	0.5-0.8 mm (Small)	10 cc

INSTRUKCJA UŻYCIA

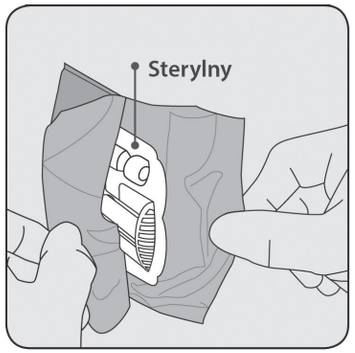

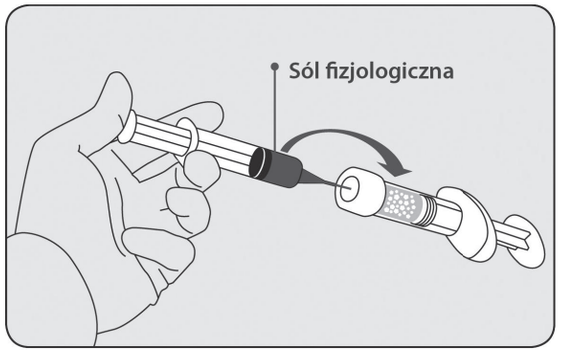

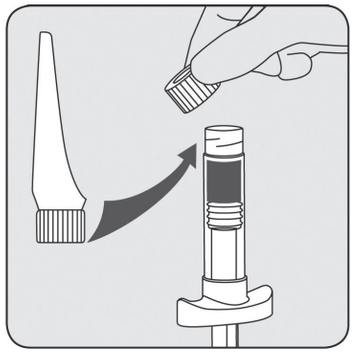

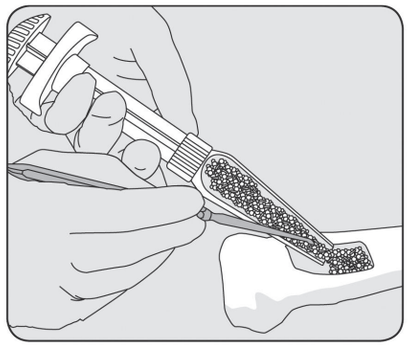

Krok 1.

- Rozerwać torebkę (zaczynając od rogów) i w sposób aseptyczny usunąć sterylną tackę (patrz rys. 1).
- Następnie wyjąć z tacki aplikator. Należy pamiętać, że torebka jest barierą sterylizacji wyrobu.

Krok 2.

- Zwilżyć granulat, wstrzykując powoli przez osłonę na nakrętce roztwór soli (patrz rys. 2).
- Po zwilżeniu upewnić się, czy granulki zostały równomiernie nawilżone. Aplikator można obrócić lub wstrząsnąć, co zapewni zwilżenie wszystkich granulek.

Krok 3.

- Aby uniknąć rozlania zwilżonych granulek z aplikatora, należy trzymać nakrętkę skierowaną do góry.
- Odkręcić nakrętkę i zdjąć zatyczkę (patrz rys. 3).

Krok 4.

- Dokładnie przymocować łopatkę do pojemnika aplikatora (patrz rys. 3, krok 4a), obrócić aplikator do pozycji poziomej i nacisnąć trzon tłoka tak, aby zwilżone granulki zostały przesunięte na łopatkę. Przenieść aplikator do miejsca uszkodzenia i przeprowadzić implantację zwilżonych granulek, korzystając ze sterylnego narzędzia.
- W przypadku nieużywania łopatki, można obrócić aplikator nad sterylnym pojemnikiem, nacisnąć trzon tłoka tak, aby umieścić zwilżone granulki w pojemniku, z którego następnie będą pobierane za pomocą sterylnego narzędzia w celu implantacji sterylnego narzędzia.

Corporate Headquarters

BonAlive® Biomaterials Ltd
Tel. +358 401 77 44 00
Biolinja 12
20750 Turku
Finland
contact@bonalive.com
www.bonalive.com

TEHTY SUOMESSA
MADE IN FINLAND

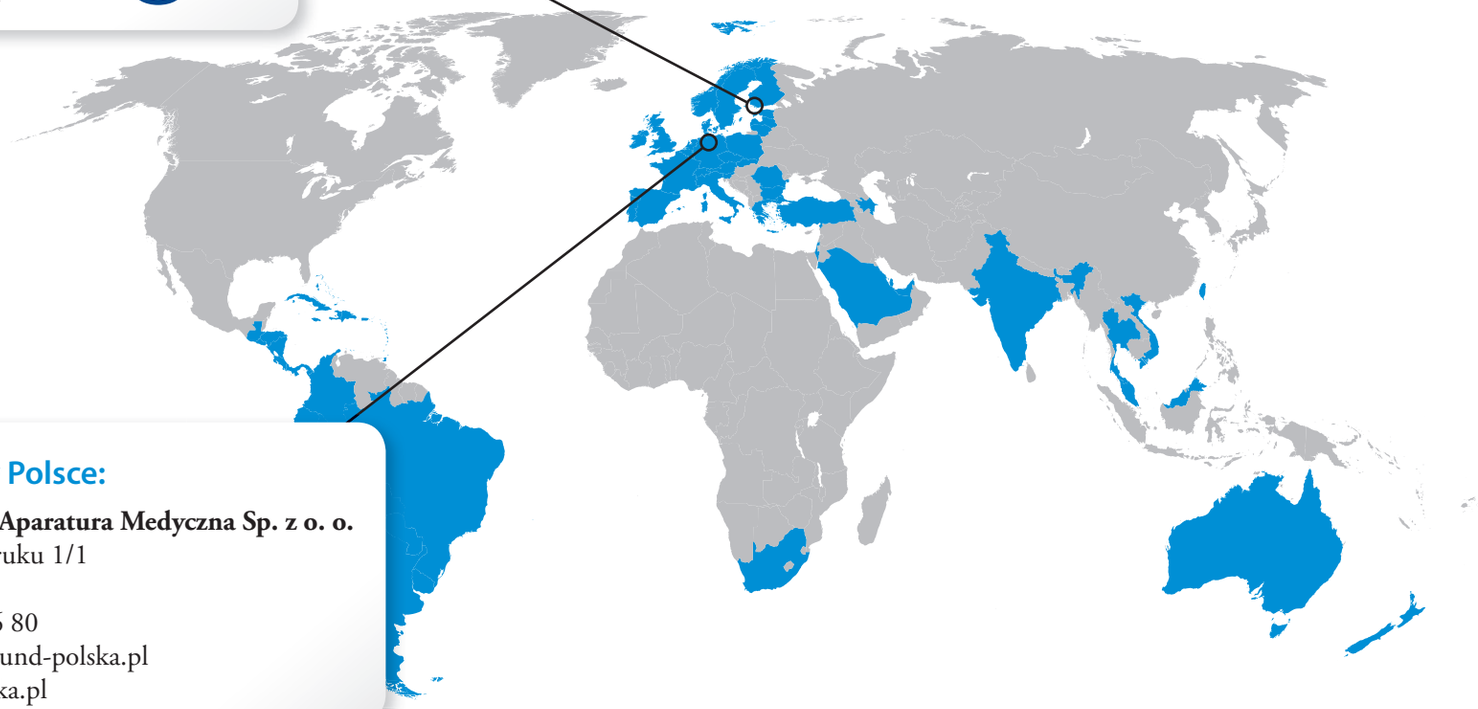

Dystrybutor w Polsce:

GNP Magnusson Aparatura Medyczna Sp. z o. o.
al. Obrońców Tobruku 1/1
10-092 Olsztyn
Tel. +48 89 651 06 80
e-mail: biuro@resound-polska.pl
www.resound-polska.pl

www.bonalive.com